



# POTVRZENÍ O RTG VYŠETŘENÍ NA DYSPLAZII LOKETNÍCH KLOUBŮ

CERTIFICATE OF RADIOLOGICAL ELBOW DYSPLASIA EXAMINATION



## Pes / Dog

Plemeno / Breed: **border kolie**

Pohlaví / Sex: **pes**

Datum narození / Date of birth: **14.12.2013**

Jméno a chovná stanice / Name and breed station: **A Follower of king, Fairing work**

Plemenná kniha / Studbook: **CMKU/BOC**

Číslo zápisu / Registration Nr.: **7066/13**

Tetovací číslo / čip / Tattoo: / chip nr.: **900008800811499**

Barva / Color: **černobílá**

## Majitel / Owner

Jméno / Name: **Jitka Procházková**

Adresa / Address: **Dukelských bojovníků 2071, 390 03 Tábor, tel.:+420 776 85 26 78**

## Vyšetření / Examination

Rentgenové snímky zhotoveny dne / X-Rays made on: **23.01.2015**

Jméno veterinárního lékaře - zhotovitele rtg snímku / Name of veterinary surgeon submitting radiograph:

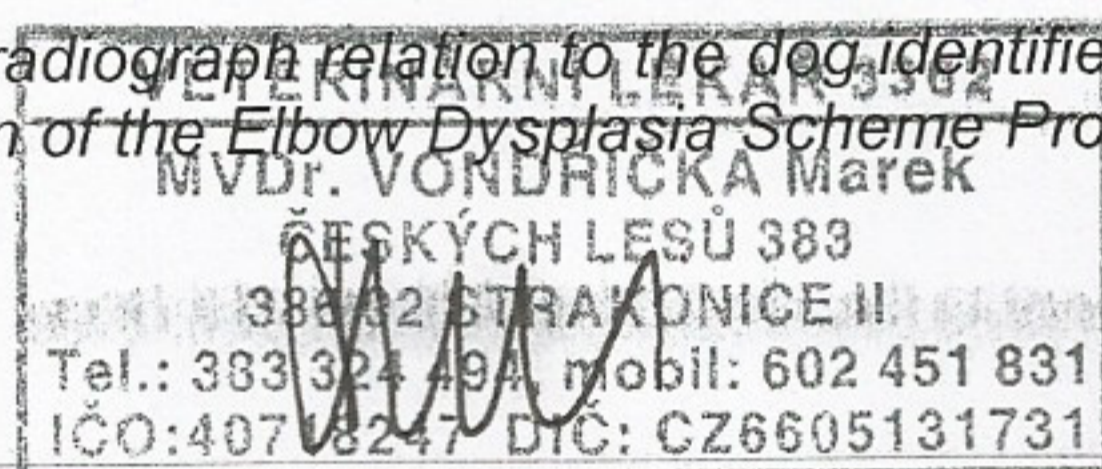
**Marek Vondříčka, MVDr**

Adresa / Address: **Českých lesů 383, 386 01 Strakonice II, Strakonice**

E-mail: **veterinakl@seznam.cz**

Potvrzuji, že rentgenogram loketních kloubů psa označeného výše uvedenými identifikačními znaky zhotovený dne 23.01.2015 je v souladu s předpisy pro posuzování dysplazie loketních kloubů.

I certify that the radiograph relation to the dog identified above was taken on the following date 23.01.2015 and in conformity with the provision of the Elbow Dysplasia Scheme Procedure Notes.



Podpis a razítko veterinárního lékaře  
Veterinary Surgeon's Signature and stamp

*Procházková*

Podpis majitele  
Owner's Signature

## Vyhodnocení RTG snímku / Classification of radiographic evaluation

(Zakroužkujte příslušnou možnost / Circle the relevant)

IEWG	Levá / Left	0	1	2	3
	Pravá / Right	0	1	2	3

## Klasifikace / Classification

0 Bez příznaků dysplazie loketního kloubu / No signs of elbow dysplasia

1 Mírné příznaky dysplazie loketního kloubu (osteofyty do velikosti 2 mm kdekoli v loket. kloubu) / Osteophyte formation of less than 2mm anywhere in the elbow joint

2 Střední osteoartróza (osteofyty velikosti 2-5 mm kdekoli v loket. kloubu) / Osteophyte formation of 2 - 5 mm anywhere in the elbow joint

3 Těžká osteoartróza nebo primární léze (osteofyty větší než 5 mm kdekoli v loket. kloubu, nebo primární léze FCP, UAP, OCD a jiné) / Osteophyte formation of more than 5 mm anywhere in the elbow joint or primary lesions (FCP, UAP, OCD and other)

Tímto potvrzuji, že stupeň hodnocení dysplazie loketních kloubů na základě posouzení rentgenogramu psa označeného výše uvedenými identifikačními znaky odpovídá klasifikačnímu schématu IEWG.

I hereby certify that the score of the radiograph submitted for the dog identified above was produced using the scoring criteria of the IEWG protocol.

Vyhodnocení bylo provedeno dne / The evaluation was made on: 9.2.2015

Ev. č. snímku / X-Ray nr.: 2385/015

Kým / By: \_\_\_\_\_

E-mail: \_\_\_\_\_

**VETERINÁRNÍ KLINIKA**

MVDr. Jaromír Ekr

Pražská 94

KVL:0015 500 04 Hradec Králové

*[Signature]*

Podpis a razítko / Signature and stamp

Proti výsledku posouzení se můžete odvolat do 30 dní od doručení nálezu k předsedovi odvolací komise Klubu posuzovatelů dědičných ortopedických vad psů Komory veterinárních lékařů České republiky na adresu: Prof. MVDr. Alois Nečas, Ph.D., Veterinární a farmaceutická univerzita Brno, Palackého 1 - 3, 612 42 Brno.